

CIERRE PRIMARIO DE FISURA LABIAL UNILATERAL. REPORTE DE CASOS

Primary closure of unilateral cleft lip. Case report

Tamara Mercedes López¹

tamara.lopez@uam.edu.ni

<https://orcid.org/0009-0009-4428-3894>

DOI: <https://doi.org/10.62407/ros.v1i1.88>

Cómo citar este artículo:

López, T., M. (2024). Cierre primario de fisura labial unilateral. Reporte de casos. *Revista Odontológica Stomarium*, 1(1) 2024, pp. 75-95 <https://doi.org/10.62407/ros.v1i1.88>

¹ Cirujano Dentista. Especialista en Cirugía Maxilofacial. Maestría en Docencia Universitaria con enfoque investigativo; docente de pre clínica y clínica de Cirugía Oral de la Facultad de Odontología de la Universidad Americana. Especialización en desarrollo y evaluación curricular.

CIERRE PRIMARIO DE FISURA LABIAL UNILATERAL. REPORTE DE CASOS

PRIMARY CLOSURE OF UNILATERAL CLEFT LIP. CASE REPORT

Tamara Mercedes López ¹

tamara.lopez@uam.edu.ni

<https://orcid.org/0009-0009-4428-3894>



RESUMEN



Recepción: 20 de septiembre de 2023

Aceptación: 23 de noviembre de 2023

La fisura labial, malformación congénita común, que afecta a estructuras faciales y cavidad oral, requiere manejo multidisciplinario. El cirujano especialista es relevante por la variedad de procedimientos quirúrgicos que el paciente requiere, en la reparación de las anomalías. **Objetivo:** Reportar las técnicas quirúrgicas realizadas, en el cierre primario de cinco pacientes con labio fisurado unilateral, según protocolo quirúrgico sistemático utilizado. **Material y Método:** Estudio descriptivo, de 5 casos, con enfoque cualitativo, y de corte transversal. Se describen los procedimientos quirúrgicos en cinco pacientes pediátricos, menores de 12 meses, diagnosticados con fisuras labiales unilaterales, operados durante el año 2022, usando la técnica de Fisher y la reconstrucción nasal para el cierre primario. Los cinco pacientes fueron evaluados de forma individual según el índice de severidad inicial. **Resultados:** Se muestra el postoperatorio inmediato de cinco pacientes con fisuras labiales unilaterales, no sindrómica, a quienes se les realizó técnica quirúrgica para el cierre primario, basándose en las subunidades anatómicas del labio y nariz, descritas por Fisher, desde el año 2004, lo que permitió minimizar la visibilidad de las cicatrices postoperatorias, siendo fundamental para obtener resultados estéticos satisfactorios. **Conclusiones:** Para el cierre primario satisfactorio en pacientes con fisura labial unilateral se recomienda la técnica de Fisher por sus principales ventajas, en combinación con la reconstrucción primaria del piso nasal y el cierre de la fisura alveolar, procedimientos quirúrgicos recomendables para lograr resultados satisfactorios en el postoperatorio inmediato.

PALABRAS CLAVE

Fisura labial, cierre primario, técnicas quirúrgicas.

¹ Cirujano Dentista. Especialista en Cirugía Maxilofacial. Maestría en Docencia Universitaria con enfoque investigativo; docente de pre clínica y clínica de Cirugía Oral de la Facultad de Odontología de la Universidad Americana, Managua. Especialista en desarrollo y evaluación curricular.

ABSTRACT

The cleft lip is the most common congenital malformation, which affects structures of the face and oral cavity, due to its characteristics, it implies multidisciplinary management, where the specialist surgeon is one of the relevant components due to the variety of surgical procedures that the patient requires repair of the anomalies present in said primary condition. Objective: To Report the surgical techniques performed in the primary closure of five patients with unilateral cleft lip, according to the systematic surgical protocol used. Material and Method: A descriptive study, case report type, with a qualitative approach, and cross-sectional. The surgical procedures are described in five pediatric patients, younger than 12 months, diagnosed with unilateral cleft lips, operated on during the year 2022, using the Fisher technique and nasal reconstruction for primary closure. The five patients were evaluated individually according to the initial severity index. Results: The immediate postoperative period of five patients with unilateral, non-syndromic cleft lips is shown, in whom a surgical technique for primary closure was performed, based on the anatomical subunits of the lip and nose, described by Fisher, since 2004, which allowed Minimize the visibility of postoperative scars, being essential to obtain satisfactory aesthetic results. Conclusions: For satisfactory primary closure in patients with unilateral cleft lip, the Fisher technique is recommended due to its main advantages, in combination with primary reconstruction of the nasal floor and closure of the alveolar fissure, recommended surgical procedures to achieve satisfactory results in the immediate postoperative period.

KEYWORDS

Cleft lip, primary closure, surgical techniques.

INTRODUCCIÓN

Las malformaciones congénitas, desde el punto de vista epidemiológico constituye un problema de salud pública, se estima que cada año 303,000 recién nacidos, fallecen durante las primeras semanas de vida, secundario a malformaciones congénitas, según la Organización Mundial de la Salud (OMS). Las causas de malformaciones congénitas, pueden ser ambientales, genéticas; y, multifactoriales, de estas, el 10% se debe a causas ambientales, 25% a causas genéticas y 65% a factores de origen multifactorial (Pazzetti, 2019).

Según el Estudio Colaborativo Latinoamericano de Malformaciones Congénitas. (ECLAMC) la fisura labiopalatina (FLP) a nivel mundial, representa la segunda malformación congénita más frecuente, en relación a la población latinoamericana, por sus ancestros de origen asiático, tiene una incidencia más elevada (ECLAMC, 2023). Con respecto a las estructuras involucradas y su ubicación, las fisuras

pueden afectar labio y paladar, de forma unilateral o bilateral. Esta malformación puede tener distintas variaciones geométricas y étnicas. Las malformaciones congénitas, pueden o no estar asociadas a síndromes craneofaciales y se originan del primer arco branquial. Esta anomalía facial se desarrolla debido a la falta de fusión de los procesos nasales mediales y procesos maxilares laterales durante la semana 6 a 9 de la embriogénesis. La fisura de labio superior, sin compromiso de paladar se presenta unilateral, en el 80% de los casos y bilateral, en un 20% de los casos, siendo el lado izquierdo más frecuente y se presenta con mayor frecuencia en el sexo masculino (MINSA, 2023).

A nivel nacional las investigaciones realizadas, reflejan solamente la incidencia y caracterización epidemiológica de los pacientes con fisura labial, sin enfatizar sobre las técnicas quirúrgicas aplicadas en pacientes con fisuras labiales. Méndez (2001), realizó un estudio en el Hospital Bertha Calderón Roque, sobre las principales malformaciones, encontrando que labio fisurado, paladar hendido y Síndrome de Down tienen una incidencia total de 0.8 por 1000 nacidos vivos.

Bojorje Espinoza (2008), estudió la frecuencia de malformaciones congénitas en el Hospital Fernando Vélez Paíz, reportando que las malformaciones más frecuentes eran cardiopatías, Síndrome de Down, polidactilia, labio y paladar hendido con una incidencia total de 2.1 por 100 nacidos vivos (Bojorje Espinoza, 2008).

Bravo en el 2012, realizó un estudio descriptivo de corte transversal, para determinar características sociodemográficas, anomalías bucodentales, y tratamientos ortodónticos, en pacientes con labio fisurado y paladar hendido, atendidos por la fundación NICAPLAST en el periodo 2008-2011. La muestra estuvo constituida por 52 expedientes clínicos de todos los pacientes que presentaron labio o paladar hendido, en las clínicas de la especialidad de Ortodoncia, campus médico, UNAN- León. Donde se señaló que la reparación primaria del labio se realizaba mediante la técnica de Reicher-Millard o Mulliken modificada, a los 3 meses de edad o después de la ortopedia prequirúrgica y entre las características socio demográficas que presentaron la mayoría de los pacientes LPH atendidos son de sexo femenino, entre las de edades de 6-10 años. Según su diagnóstico el más frecuente fue el labio unilateral izquierdo en un 73 %. El criterio de selección de pacientes para el área quirúrgica utilizado por NICAPLAST es según clasificación de Veau (Bravo, 2012).

Guillén-Gutiérrez en 2015, llevó a cabo una investigación con el objetivo de determinar la asociación de factores individuales y sistémicos con la presencia de fisuras labiopalatinas. Este estudio se caracterizó por su enfoque de corte transversal, retrospectivo y correlacional, en el cual se analizaron minuciosamente 210 historias clínicas de pacientes que habían sido atendidos en el programa de Operación Sonrisa Nicaragua. Los resultados obtenidos revelaron que la fisura labio-palatina derecha completa fue la más común, registrando un porcentaje del 25.7%, seguida

por la fisura bilateral completa, que representó un 23.3%. Asimismo, se observó un predominio del género masculino en el caso de las fisuras bilaterales completas (Gutiérrez, 2015). En otro estudio, Almendárez y Sotomayor (2015) observaron mediante una encuesta y la evaluación de radiografías panorámicas, en el análisis de anomalías dentarias, encontrando que de la población estudiada el 95.1% presentaron anomalías dentarias y el 4.9 % no presentaron anomalías, el sexo que más predominó fue el sexo masculino con 64.5%. La fisura labial que más se observó fue la Fisura Unilateral Derecha Completa (FUDC) con 26 pacientes (41.4%) seguido de la Fisura Unilateral Incompleta Izquierda (FUII) con 21 pacientes (33.74%), en cuanto a la fisura alveolo palatina la que más predominó fue la Fisura Bilateral Completa Derecha e Izquierda (FBCDCI) 19 casos (30.2%) y la Fisura Unilateral Derecha Completa (FUDC) con 17 casos (27.2%), (p.4).

Rugama E. 2018, efectuó una investigación de tipo descriptivo, para identificar el manejo integral y los resultados de pacientes con labio y paladar hendido, ingresados al servicio de Cirugía Plástica y Reconstructiva del HEODRA, León. Se obtuvo como resultado que la mayoría de los pacientes atendidos fueron del área rural con 54.9%, esto se relaciona con la etiología multifactorial del labio y paladar hendido en cuanto a las pobres condiciones socioeconómicas, educación, exposición a contaminantes y limitado acceso a los servicios de salud, así como disponibilidad de atención especializada. El sexo masculino fue el más afectado con 62%. La mayoría de las malformaciones eran unilaterales (69%), con predominio izquierdo. Las principales cirugías realizadas fueron la queiloplastía y la palatoplastía, de un total de 159 cirugías (Rugama, 2018).

Basado en lo anterior, el objetivo de este estudio es reportar las técnicas quirúrgicas realizadas, en el cierre primario de cinco pacientes con labio fisurado unilateral, según protocolo quirúrgico sistemático utilizado. Así mismo, se fundamenta en destacar la técnica quirúrgica basada en las subunidades anatómicas del labio, descritas por Fisher (2005) y tomando en cuenta la severidad de la fisura labial unilateral y se enfatiza que el manejo del paciente con esta anomalía debe ser multidisciplinario.

Esta investigación se justifica, debido a que estudios previos, únicamente abordaron hallazgos epidemiológicos como prevalencia, características sociodemográficas, y asociación de factores causales. Existe, por tanto, la necesidad de dar a conocer una de las técnicas quirúrgicas más recomendadas actualmente, enfatizar la importancia de la asociación del cierre del piso nasal y la fisura alveolar, para obtener un mayor beneficio en los pacientes y con esto, disminuir la tasa de cirugía secundaria o revisiones de labio en la población de estudio.

ETIOLOGÍA

La causa de las fisuras labiales es multifactorial, se considera que es probable que agentes teratógenos actúen sobre un terreno genético predispuesto. Si bien en la mayor parte de los pacientes no encontramos un agente causal conocido, se han identificado múltiples factores medioambientales que pueden estar en relación con la malformación. Probablemente la incidencia esté asociada por la nutrición: la suplementación con ácido fólico ha demostrado la disminución del riesgo de recurrencia (Carrera et al. 2021).

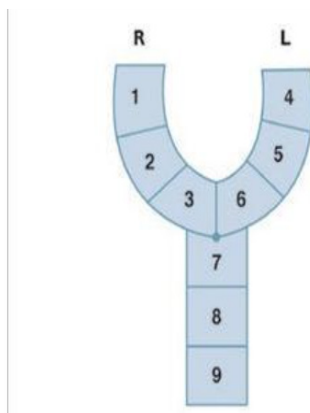
EMBRIOLOGÍA

El desarrollo facial sucede a partir de la 4.^a semana de gestación, cuando se forman los 5 primordios o procesos faciales que darán lugar a la formación de la cara: una prominencia frontonasal, dos prominencias maxilares y dos prominencias mandibulares. La mandíbula es la primera en desarrollarse, en la 5.^a semana de gestación, mientras que las placodas frontonasales y maxilares irán fusionándose entre la 7.^a y la 10.^a semana. Por tanto, unas faltas de fusión de estos procesos dan origen a esta anomalía. (Carrera et al. 2021).

CLASIFICACIÓN

El sistema de clasificación usado clínicamente para la fisura labioalveolopalatina, se basa en la descripción anatómica cuidadosa de las estructuras comprometidas: labio, nariz, paladar primario o paladar secundario. Pueden presentarse de forma uni o bilateral, en microformas, completas o incompletas, simétricas o asimétricas, según sus variaciones. Las hendiduras faciales más graves se describen con mayor frecuencia utilizando el sistema de numeración orbitocéntrico de Paul Tessier (Fonseca, 2016). La clasificación de Kernahans, es útil para una representación esquemática y usado por su practicidad, para el llenado como la lectura. (Monasterio, 2016; Coiffman, 2016).

FIGURA 1.
Sistema de clasificación de Kernahan o Stripped Y.



Veau clasifica las fisuras de forma descriptiva en cuatro grandes categorías:

TABLA 1. FISURA LABIAL

Fisura labial completa	Cuando no ha habido fusión del proceso maxilar superior con el filtrum labial y el piso de la nariz no se ha formado.
Fisura labial incompleta	Cuando hay fusión parcial del proceso maxilar con el filtrum labial, el piso de la nariz está cerrado, pero el músculo orbicular de los labios no está debidamente orientado en forma circular
Fisura labial cicatrizal	Cuando hay fusión completa del proceso maxilar con el filtrum labial, pero hay una pequeña hendidura en forma de cicatriz en el rollo rojo labial.
Fisura labial bilateral	Cuando no hay fusión del filtrum labial con los dos procesos maxilares superiores.

Thongrong C. et al., (2015).

En relación a la severidad inicial de una fisura labial unilateral, se toma en cuenta pautas definidas, los cuales permiten según la apariencia general de la deformidad clasificar a los pacientes en 4 categorías, acorde a la deformidad primaria y el grado progresivo de afectación del labio y la nariz. (Campbell A, et al. 2017).

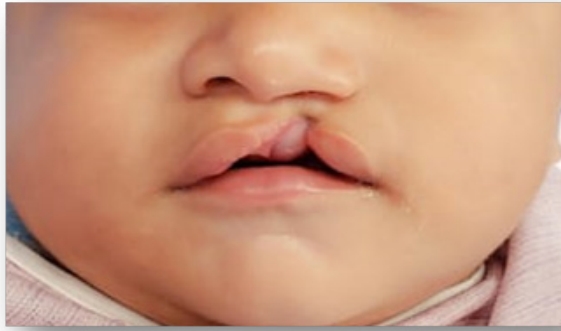
Considerando lo anterior, se clasifica grado 1: fisura labial incompleta leve, donde implica menos del 50% de la altura del labio, suele haber una depresión muscular encima de la hendidura y presencia de deformidad nasal leve. Grado 2: fisura labial incompleta, con mayor severidad, en este caso la fisura se extiende más del 50% de la altura del labio, y se presenta deformidad nasal evidente. Sin embargo, el suelo nasal está intacto. Se tipifica grado 3: fisura labial completa, con una proporción de ancho de las fosas nasales inferior a 2. La deformidad nasal incluye una hemicolumela corta, desviación de la columela y la punta nasal, desplazamiento posterior de la base alar y caída del cartílago lateral inferior (Campbell A, et al. 2017).

Se considera grado 4: fisura labial completa y severa, con una proporción de ancho de las fosas nasales mayor a 2, lo que significa que la el ancho de las fosas nasales del lado fisurado es más del doble que el del lado no fisurado. Existe una amplia separación entre los elementos mediales y laterales de la fisura, que se adaptan fácilmente a la lengua. También hay una deformidad nasal severa con el cartílago alar, el cual se extiende completamente a lo largo de la hendidura (Campbell A, et al. 2017).

La fisura labial incompleta puede presentarse como una hendidura de grosor variable con un puente intacto de piel debajo de la base nasal, conocido como banda de Simonart. (Hoffman W.Y., & Balkin D. 2021) (Campbell A, et al. 2017).

IMAGEN 1.

Fisura labial incompleta izquierda con banda de Simonarts presente. Con índice de severidad grado 2.

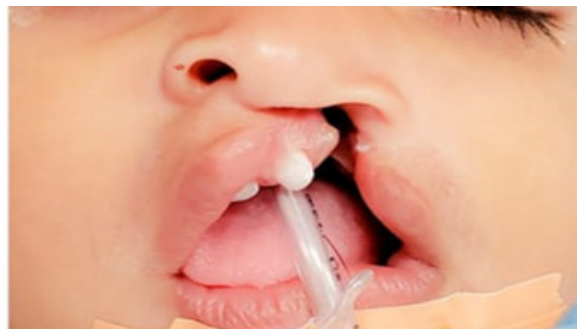

Fuente propia.

La fisura labial completa corresponde a la separación del labio que se extiende a través de la base nasal y los alveolos hacia el paladar. (Hoffman W.Y., & Balkin D. 2021; Campbell A, et al. 2017).

IMAGEN 2.

Fisura labial completa, lado izquierdo. Con índice de Severidad grado 3.



Fuente propia.

□ Anatomía quirúrgica labial en fisurados unilaterales

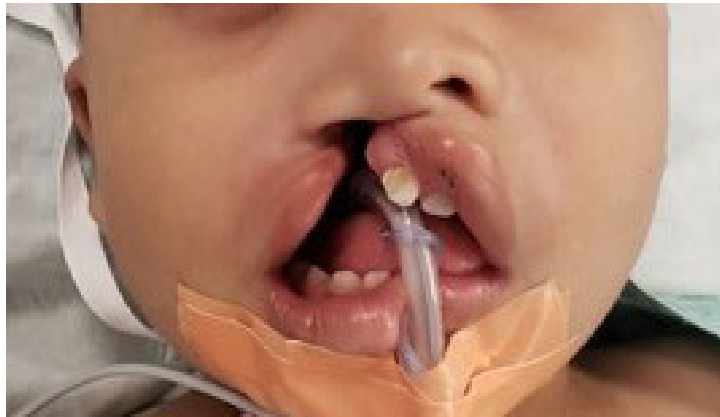En el labio fisurado unilateral, existe un desequilibrio significativo en el bermellón y el filtrum, incluida la asimetría de los picos del arco de Cupido. Por lo cual, uno de los objetivos principales de la reparación primaria, es simetrizar los picos del arco de cupido, y de esta manera lograr una apariencia normal del labio superior. Si los picos del arco de Cupido son desiguales, el ángulo resultante altera la simetría facial y crea asimetría del labio superior. Por lo tanto, el enfoque intraoperatorio del cirujano es crear un labio lo más nivelado posible (Fonseca, 2016).

□ **Anatomía quirúrgica nasal en fisurado unilateral**

En la fisura unilateral se encuentra déficit tisular, base alar retruída y lateralizada, domo nasal bajo, cartílago alar inferior descendido, acortamiento y desviación columelar, discontinuidad musculo nasal, ausencia de piso nasal.

IMAGEN 3.

Fisura labial unilateral derecha, evidencia de deformidad nasal, desviación columelar y ausencia de piso nasal. Índice de severidad grado 4.



Fuente propia.

□ **Técnica quirúrgica**

Clásicamente se mencionan dos grandes tendencias en relación a las técnicas quirúrgicas para el manejo del labio fisurado, quienes destacan Millard en 1995, por los principios descritos de rotación y avance y Tennison en 1952, con la técnica triangular. La edad de la cirugía requiere completar primero la ortopedia prequirúrgica con el objetivo de disminuir el ancho de la fisura favoreciendo las distorsiones anatómicas del maxilar fisurado y de la morfología nasal (Giugliano, 1999).

La "regla de los 10" aún es un lineamiento razonable para la reparación labial: 10 semanas de edad, peso de 10 libras (4.5 kg) y hemoglobina de 10, que se han considerado requisitos para la reparación labial. Esto tiene una base parcial en la seguridad anestésica, que puede ser un poco mejor mientras la edad avanza. El momento de la reparación del labio debe individualizarse. De manera similar, si es necesaria la ortopedia prequirúrgica de los alveolos, ésta debe completarse antes de llevar a cabo la reparación labial. (Giugliano, 1999).

□ **Reparación de Tennison Randall**

La reparación triangular del labio hendido evolucionó a partir de técnicas cuadriláteras previas; tienen en común un cierre en zigzag, lo cual rompe las fuerzas de la contractura cicatrizal. En la reparación triangular se lleva a cabo una incisión casi horizontal en la mitad inferior del segmento medial de la hendidura y se modela una pieza triangular en el colgajo lateral para ajustarse al defecto resultante (Hoffman W.Y., & B. 2021).

□ **REPARACIÓN DE AVANCE CON ROTACIÓN (MILLARD)**

En un paciente con fisura labial unilateral, el punto alto de arco de cupido en el segmento central se lleva hacia abajo por la rotación; la malformación secundaria bajo la nariz se llena con el colgajo de avance lateral. Es importante comprender que la reparación de avance con rotación requiere cierta longitud para el colgajo de avance lateral al seguir el borde bermellón. Incrementar la cantidad de rotación conlleva una malformación secundaria más grande, ya que crea mayor longitud en el lado medial de la reparación; esta longitud no puede duplicarse en el segmento lateral, a menos que la incisión se realice a lo largo del borde bermellón. Esta reparación tiene la ventaja de crear una buena proyección del labio, al inducir tensión bajo la base nasal en lugar de hacerlo a lo largo del borde bermellón. Sin embargo, los dos problemas más comunes son posición más baja del ala nasal en el lado fisurado y el acortamiento del diámetro transversal del segmento. (Hoffman W.Y., & Balkin D. 2021).

□ **Reparación de Fisher**

La reparación propuesta por Fisher 2004, se basa en un concepto de subunidades anatómicas del labio. Hay un amplio espectro de la deformidad para demostrar la aplicabilidad de la técnica en todas las formas de labio fisurado unilateral.

Las principales ventajas de esta técnica son: cicatriz en puntos de referencia anatómica de labio y nariz, incisión intercartilaginosa y disección entre dos cartílagos nasales mediante la maniobra de Skoog, efecto de Rose-Thompson mediante un colgajo triangular de Noordhoff justo por encima del rollo blanco cutáneo. (Fisher, 2005)

□ **Reparación nasal primaria**

La reconstrucción nasal primaria puede considerarse en el momento de la reparación del labio para reposicionar los cartílagos laterales inferiores desplazados y los tejidos alares. La reparación primaria de la nariz se logra mediante una liberación amplia de los cartílagos alares de la piel nasal, especialmente a nivel de los domos de la punta nasal. Se incluye reparación del piso nasal y reconstrucción del musculo nasalis (Giugliano, 1999).

McComb describe una técnica que consiste en la disección del cartílago lateral inferior para liberarlo de la base alar y anexos circundantes a través de una incisión en el pliegue alar. Esto permite reforzar la nariz o colocar stents desde el interior de la fosa nasal para mejorar la simetría (Fonseca, 2016).

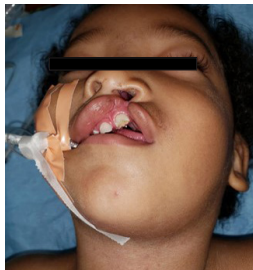MATERIAL Y MÉTODO

El presente es un estudio descriptivo, tipo reporte de casos, con enfoque cualitativo, y de corte transversal. Se describen los procedimientos quirúrgicos en cinco pacientes pediátricos, diagnosticados con fisuras labiales unilaterales, operados durante el año 2022, usando la técnica de Fisher y la reconstrucción nasal para el cierre primario.

Los cinco pacientes fueron evaluados de forma individual, y diagnosticados con fisura labial unilateral no sindrómica, encontrándose entre la edad de 6 a 12 meses durante intervención quirúrgica. Los pacientes fueron clasificados mediante el índice de severidad, validado por Campbell et al. (2017) y fueron tratados siguiendo un protocolo sistemático para el aseguramiento de la calidad del tratamiento en beneficio del mismo y basados en el acompañamiento de un equipo multidisciplinario de especialistas, quienes realizaron evaluaciones prequirúrgicas pertinentes para la planificación de la cirugía.

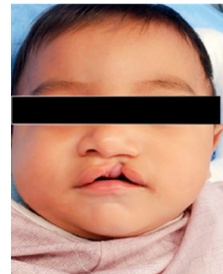IMAGEN 4.

Clasificación de los pacientes según índice de severidad inicial validado por Campbell A, et al., (Plast Reconstr Surg Glob Open 2017; Published online 13 September 2017).



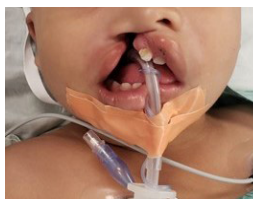Fisura labial izquierda

- Índice de severidad 2.
- Altura labial mayor del 50%.
- Piso nasal intacto.
- Deformidad nasal evidente.



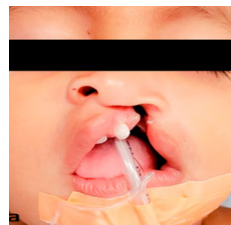
Fisura nasal izquierda

- Índice de severidad 1.
- Altura labial menor de 50%.
- Piso nasal intacto.
- deformidad nasal leve.



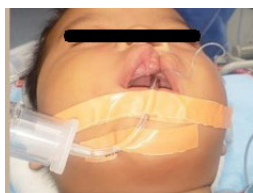Fisura labial derecha

- Índice de severidad 4.
- Amplia separación de elementos lateral y medial.
- Proporción del ancho nasal de 2.
- Deformidad nasal severa.



Fisura nasal izquierda

- Índice de severidad 4.
- Amplia separación de elementos lateral y medial.
- Proporción del ancho nasal superior a 2.
- Deformidad nasal severa.



Fisura labial izquierda

- Índice de severidad 2.
- Altura labial mayor del 50%.
- Piso nasal intacto.
- Deformidad nasal evidente.

Fuente propia.

Los resultados obtenidos fueron valorados mediante el examen físico y fotografías en el postoperatorio inmediato. Los factores que se tomaron en cuenta para estimar los resultados fueron las alturas de las columnas del filtro en ambos lados, simetría de los segmentos laterales, continuidad del rollo blanco y de la línea roja, que divide la mucosa seca de la mucosa húmeda del labio superior.

RESULTADOS

Se efectuó fase preoperatoria, mediante la realización de historia clínica, valoración pre anestésica y valoración médica por un pediatra, para cumplir con el protocolo y se planificó la cirugía, con anestesia general. Los pacientes cumplieron con condiciones de peso y nutricionales adecuadas, no presentaron ningún tipo de patología sistémica y los resultados de exámenes preoperatorios BHC, TP Y TPT en valores aceptables.

Finalizada la fase preoperatoria, se inició el transoperatorio colocando al paciente en posición supina y con el cuello en ligero hiperextensión, se tomaron fotografías y mediciones pre quirúrgicas posterior a la inducción de anestesia y colocación de tubo endotraqueal.

Las reparaciones individuales se realizan tomando en cuenta las subunidades anatómicas del labio superior y nariz, para lograr simetría y balance de las estructuras anatómicas, se utilizó técnica de Fisher con rinoplastia primaria, más cierre de la mucosa alveolar.

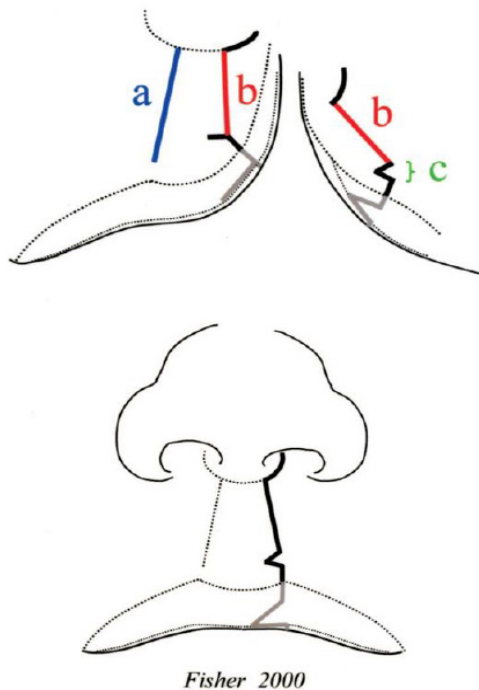
□ **La técnica quirúrgica utilizada se describe a continuación:**

1. Marcación y medición de incisiones
2. Punto central del arco de cupido.
3. Punto medial más alto del arco de cupido en el sitio no fisurado.
4. Punto de unión de la base de la columela con la columna del filtrum.
5. Punto lateral más alto del arco de cupido en el sitio fisurado.
6. Punto donde la piel contacta con la mucosa septal.
7. Medición de la longitud del filtrum del sitio no fisurado y se marca punto de intersección entre la columna del filtro y el surco labio columelar en el lado en el lado fisurado
8. Se calcula la diferencia entre ambas medidas y se marca un punto paralelo a la línea del rollo blanco.
9. Punto lateral más alto del arco de cupido en el sitio fisurado y se diseña un triángulo cuya base, depende de la diferencia entre la longitud del filtrum del lado no fisurado y el lado fisurado.
10. Línea que une la mucosa seca con la mucosa húmeda del labio a ambos lados de la fisura.

Se tomaron medidas de la altura de la columna del filtrum, desde el pliegue columelar del labio hasta el punto marcado a nivel del arco del cupido, sobre el rollo blanco cutáneo. La altura total del labio se midió con el labio en reposo.

Luego se midió la altura de la columna del filtrum del labio en el lado de la fisura, se calculó la diferencia de ambas mediciones, aproximadamente se produce un alargamiento de 1mm por efecto de Rose-Thompson, reduciendo de esta manera el tamaño requerido del triángulo inferior y del back cut (Fisher, 2005).

FIGURA 2.
Marcaciones y mediciones en fisura labial unilateral izquierda.



PROCEDIMIENTO QUIRÚRGICO:

Se realizó una incisión con bisturí #11 desde el pliegue labio columelar al punto más alto del arco de cupido en el sitio fisurado, lado medial, y se realiza un corte posterior (back cut) para compensar la diferencia entre las longitudes del filtrum del lado fisurado y no fisurado. Posteriormente realizó una incisión en la mucosa nasal para obtener un colgajo en C, que se extiende verticalmente detrás de la columela, a 0.5cm de la unión de piel de la columela con la mucosa septal. Una vez levantado el colgajo se rotó en el vértice de la incisión para reconstruir el piso nasal.

Posteriormente se efectuó una incisión lateral, en el borde inferior del cornete, de aproximadamente 1.5 a 2 cm, luego se incidió a nivel del borde superior del cornete inferior entre ambos cartílagos. Se incidió sobre la piel, según la medida de la altura de la columela en el lado no fisurado y se obtuvo un colgajo triangular de aproximadamente 2mm de base, con una variabilidad según el grado de severidad de la fisura, se liberó el cartílago lateral inferior de su unión fibrosa de la base del maxilar en la apertura piriforme, mediante tijera roma y se disecó de la piel.

Se incidió en el espesor del bermellón del lado lateral del labio, para obtener un colgajo triangular, luego se incidió a lo largo de la línea roja del labio, disecando el musculo orbicular del lado fisurado y no fisurado para su reconstrucción, se obtuvo un colgajo de mucosa bucal en correspondencia con el borde libre de la piel vestibular, a cada lado de la fisura. Luego de la liberación completa de la inserción anormal de los segmentos laterales y mediales de la fisura, se desplazaron hacia abajo ambos segmentos y se liberó el musculo orbicular de la periferia de la dermis para realizar la reconstrucción muscular. El cierre se realizó en planos iniciando por el piso nasal, musculo mucosa y piel en el labio. La reconstrucción en el musculo se efectuó utilizando poliglactina 4-0, el borde superior del musculo orbicular se sutura al tabique nasal. Se reconstruyó el piso nasal con colgajo C, con poliglactina 5-0, se reposicionó y fijó el cartílago nasal inferior con sutura suspensoria con nylon 4-0 a través del domo y se realizó sutura de transfixión alar con piel. Se reconstruyó el bermellón y el borde libre del labio. Se suturó piel con puntos subdérmico, hilo poliglactina 5-0 y piel con puntos simples usando hilo reabsorbible crómico 7-0. La mucosa se sutura con puntos simples y con sutura poliglactina 4-0 o 5-0.

IMAGEN 5.

Fisura labial unilateral izquierda en paciente masculino de 12 meses de edad.

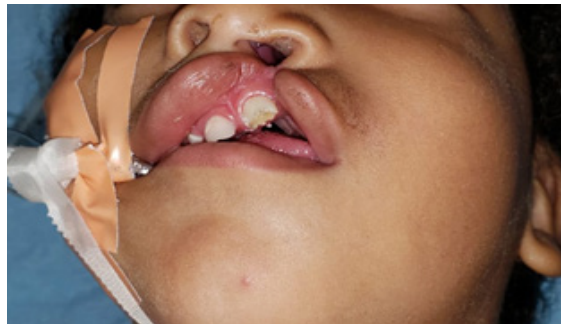

IMAGEN 6.

Reparación primaria en postoperatorio inmediato de Fisura labial unilateral izquierda en paciente masculino de 12 meses de edad.

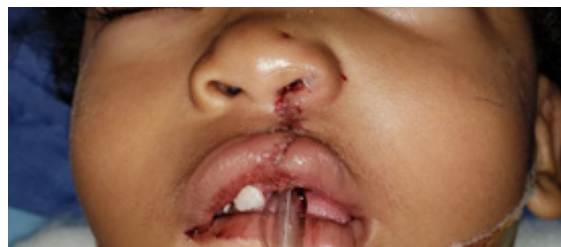

IMAGEN 7.

Fisura labial unilateral derecha en paciente masculino de 8 meses edad.

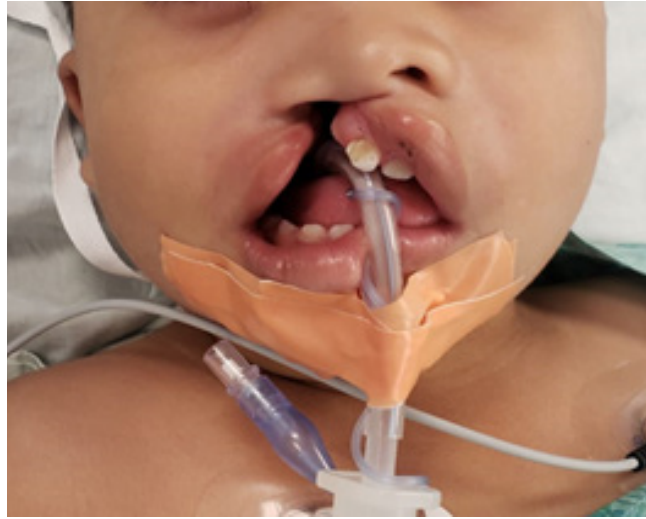

IMAGEN 8.

Reparación primaria de fisura labial unilateral derecha, con reconstrucción nasal.

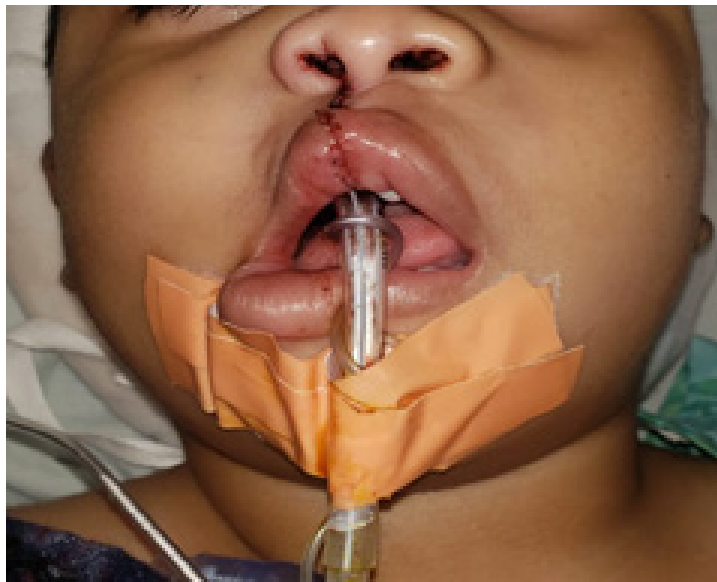

IMAGEN 9 a y b.

Fisura labial unilateral en paciente masculino de 6 meses de edad.

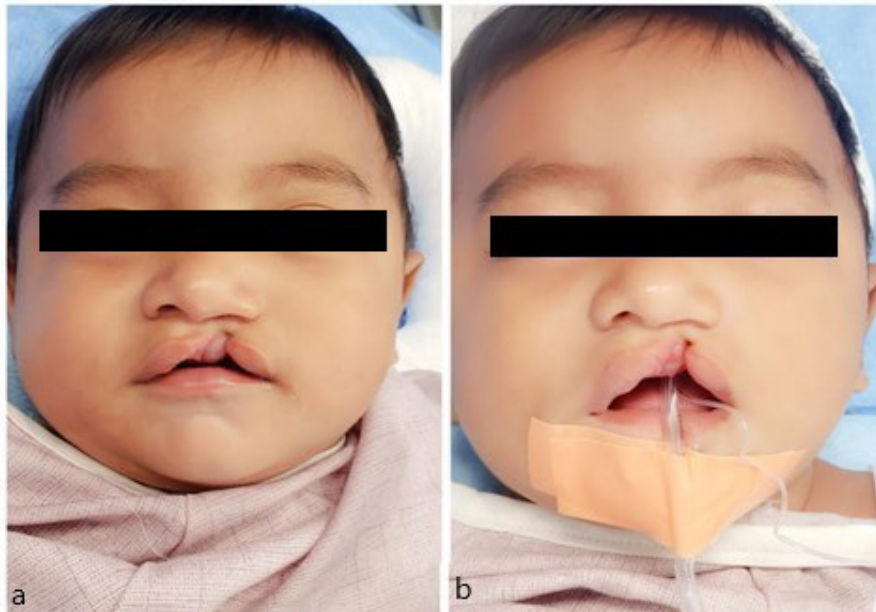

IMAGEN 9 c y d.

Reparación primaria con técnica Fisher más reconstrucción nasal y cierre alveolar.

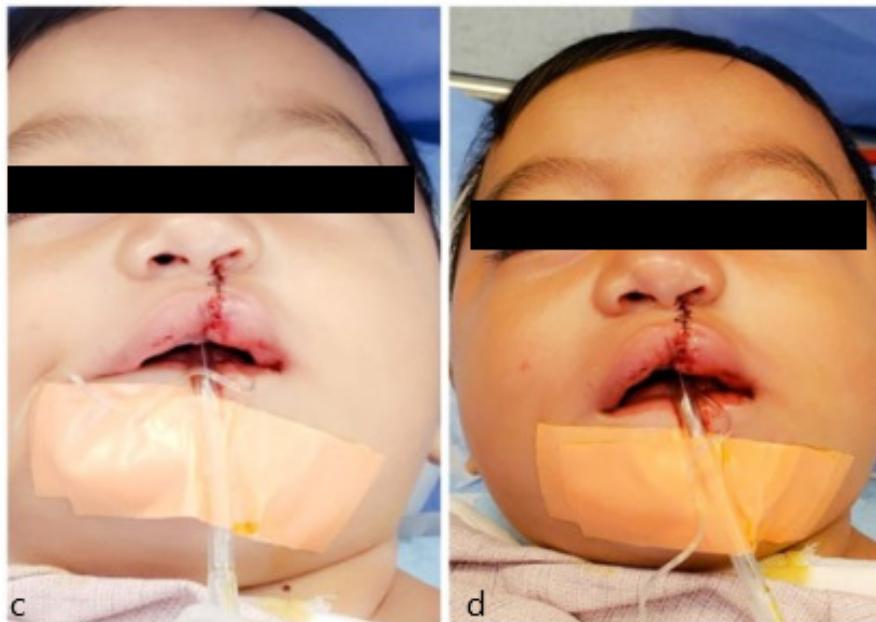

IMAGEN 10 a y b.

Fisura labial unilateral izquierda en paciente femenino de 7 meses de edad.

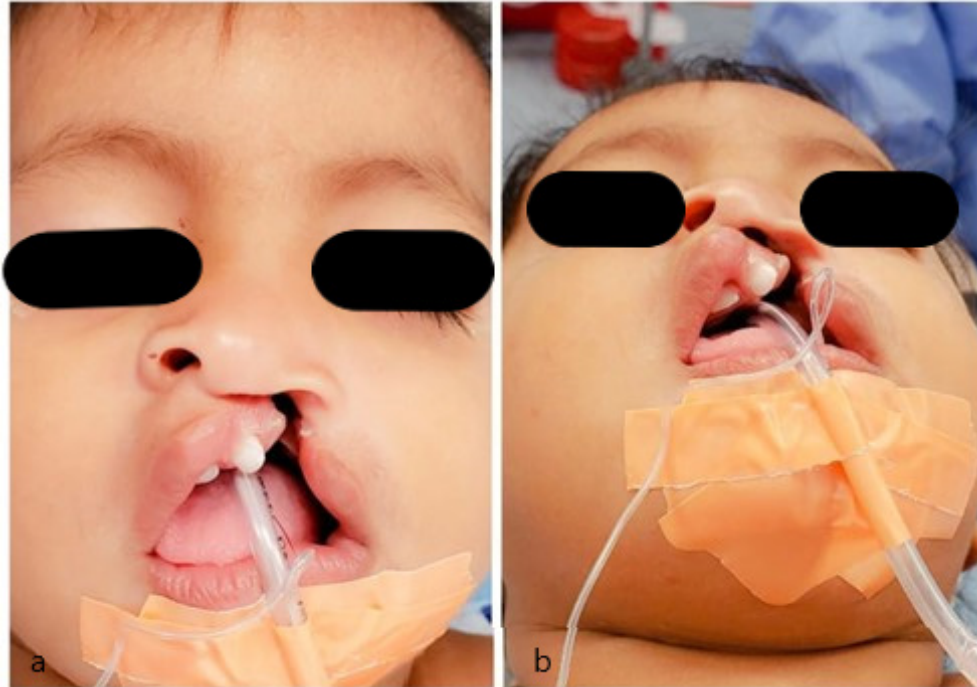

IMAGEN 10 c y d.

Reparación primaria con técnica Fisher más reconstrucción nasal primaria.

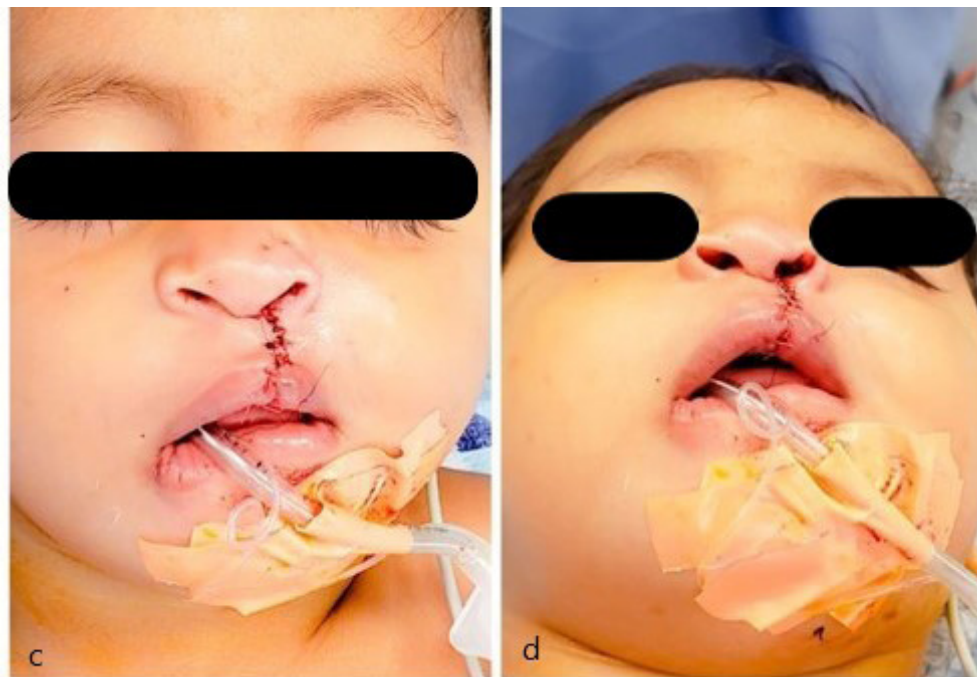

IMAGEN 11 a.

Fisura labial unilateral izquierda en paciente masculino de 6 meses de edad.

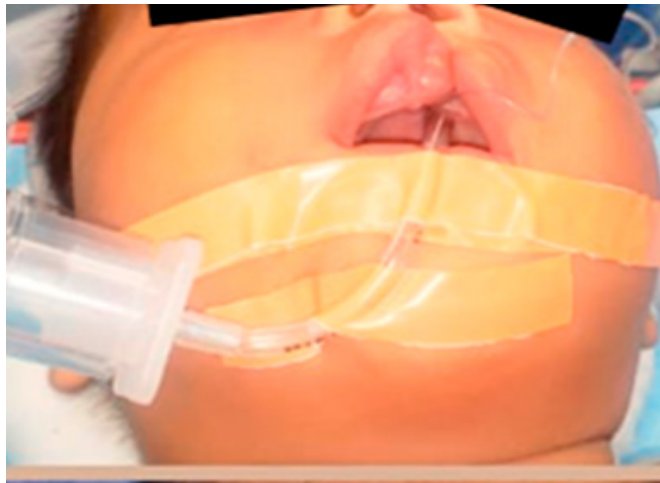
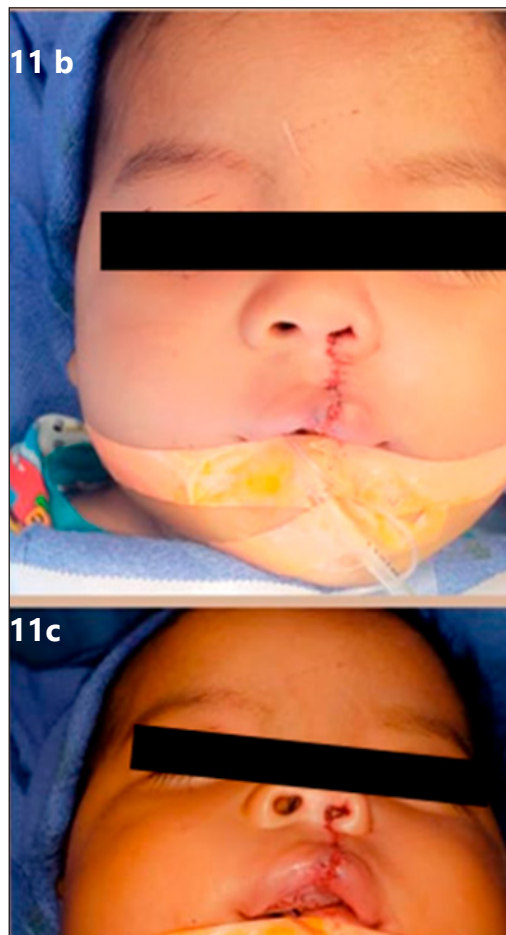
IMAGEN 11 b y c.

Reparación primaria con técnica de Fisher y reparación primaria nasal.



DISCUSIÓN

El presente estudio muestra el postoperatorio inmediato de cinco pacientes con fisuras labiales unilaterales, no sindrómica, a quienes se les realizó técnica quirúrgica para el cierre primario, basándose en las subunidades anatómicas del labio y nariz, descritas por Fisher, desde el año 2004, lo que permitió minimizar la visibilidad de las cicatrices postoperatorias, siendo fundamental para obtener resultados estéticos satisfactorios, ya que la longitud insuficiente del labio puede afectar la alimentación, el habla y la apariencia facial, por lo que con esta técnica este problema se reduce de manera efectiva (Fisher, 2004)

El objetivo fundamental de la corrección de la fisura labial, de estos cinco pacientes, fue cerrar la fisura y restaurar la simetría facial y la función oral, evidenciándose que, mediante el uso de la técnica de la aproximación de subunidades anatómicas, se obtuvo un postoperatorio inmediato favorable, datos similares a lo que describe Tse R, Lien S. (2015).

De igual manera se utilizó un colgajo triangular de Noordhoff, técnica que logró el efecto de Rose-Thompson, para una mayor longitud del labio. (Noordhoff, 1997) Esto es crucial para restablecer la función normal del labio y un adecuado desarrollo facial de estos niños con fisuras labiales.

De igual manera se realizó, la reconstrucción primaria del piso nasal a través de una incisión intercartilaginosa y la disección entre dos cartílagos nasales, mediante la maniobra de Skoog, importante para restablecer la anatomía nasal adecuada. Tomando en cuenta que la nariz desempeña un papel crucial en la apariencia facial y la función respiratoria, por lo que su reconstrucción es esencial para obtener un resultado estético y funcional óptimo. (Fisher DM, et al. 2008) (Mercan E. et al. 2018)

También se efectuó, el cierre de la fisura alveolar, en los pacientes con severidad 1 y 2, como paso crucial en el proceso de corrección de una fisura labial. Esta técnica minimiza el riesgo de una segunda cirugía, por lo tanto, reduce la carga física y emocional en los padres de niños en el postoperatorio. En este sentido, al abordar tanto la fisura labial como la alveolar en un solo procedimiento, se disminuye la necesidad de futuras cirugías correctivas, siendo una estrategia quirúrgica integral que ofrece ventajas significativas en términos de estética y función.

CONCLUSIONES

La técnica quirúrgica de las subunidades anatómicas demostró ser recomendable en la reparación primaria de estos cinco pacientes fisurados. La reparación temprana de la fisura labial se beneficia de un alto grado de plasticidad dentro del cartílago nasal y el maxilar, lo que facilita la eficaz restauración de la unidad estructural y funcional del labio y la nariz. En este sentido, para la

elección de la técnica quirúrgica empleada en estos cinco pacientes, intervenidos quirúrgicamente antes de los 12 meses de edad, se consideró la severidad de la fisura labial, según las estructuras anatómicas involucradas. Por tanto, se recomienda la técnica de Fisher, debido a sus ventajas principales, que incluyen la formación de una cicatriz en el lugar de las subunidades anatómicas y la obtención de resultados estéticos y funcionales. Por último, se considera que la combinación de la técnica de Fisher con la reconstrucción primaria del piso nasal y el cierre de la fisura alveolar, en los casos de menor severidad, son procedimientos quirúrgicos altamente recomendados para prevenir la necesidad de una queiloplastía completa secundaria o la revisión del labio.

LISTA DE REFERENCIAS

Aguirre Cabrera H. (2016) *Evaluación de resultados postoperatorios en pacientes con queiloplastía unilateral, propuesta del uso de la técnica fisher simplificada* [Trabajo de titulación especial para la obtención del postgrado de especialista en cirugía plástica reconstructiva y estética], Universidad de Guayaquil Facultad de Ciencias Médicas. <http://repositorio.ug.edu.ec/bitstream/redug/37913/1/CD%20006>

Almendárez Mendoza, M. C. (2015) *Presencia de anomalías dentarias de forma, tamaño y número en niños que presentan fisura de labio y/ o paladar que asisten a Operación Sonrisa Nicaragua en el período Enero 2013 a Octubre 2014. UNAN-MANAGUA.* [Tesis para optar al grado de Cirujano Dentista] RIUMA. <http://repositorio.unan.edu.ni/2778/1/74360.pdf>

Bojorge Espinoza, Edgar (2008) *Prevalencia y factores relacionados con malformaciones congénitas, servicio de neonatología, Hospital Dr. Ernesto Sequeira Blanco, RAAS. Enero 2006 a Diciembre 2007* [Tesis de Maestría]. CIES UNAN Managua. <https://repositorio.unan.edu.ni/14727/2/t426.pdf>

Bravo, M. (2012) *Características sociodemográficas, anomalías bucodentales, y tratamientos ortodónticos, en pacientes con labio fisurado y paladar hendido, atendidos por fundación Nicaplast periodo 2008-2011. León: UNAN-LEÓN.* [Tesis para optar a cirujano dentista]. <http://riul.unanleon.edu.ni:8080/jspui/handle/123456789/6104>

Campbell, A., Restrepo, C., Deshpande, G., Bernstein, S. M., Tredway, C., Wendby, L., & Schonmeyr, B. (2017). Validation of the Unilateral Cleft Lip Severity Index for Surgeons and Laypersons. *Plastic and reconstructive surgery. Global open*, 5(9), e1479. <https://doi.org/10.1097/GOX.0000000000001479>

Tamara Mercedes López. Cierre primario de fisura labial unilateral. Reporte de casos

Carrera E. Martí , J. Redondo Sedano, M. Bazán Legasa, A. Gómez Sánchez, M.D. Delgado Muñoz, (2021) Fisuras orofaciales: Fisura labial y/o palatina, FMC - *Formación Médica Continuada en Atención Primaria*, Volume 28, pp. 567-572 <https://doi.org/10.1016/j.fmc.2020.12.003>.

Coiffman, F. (2016). *Cirugía Plástica Estética y Reconstructiva*. Bogota: Amolca.

Estudio Colaborativo Latino Americano de Malformaciones Congénitas (ECLAMC). (2023) *Estudio Colaborativo Latinoamericano de Malformaciones Congénitas*. [Sitio Web] <http://www.eclamc.org/charlas.html>

Fisher, D. M. (2005). Unilateral Cleft Lip Repair: An Anatomical subunit approximation technique. *Plastic and Reconstructive Surgery* 116(1):p61-71. DOI: 10.1097/01.PRS.0000169693.87591.9B.

Fisher DM, Tse R, Marcus J.R. (2008) Objective measurements for grading the primary unilateral cleft lip nasal deformity. *Plastic and Reconstructive Surgery*. 122(3) doi: 10.1097/PRS.0b013e3181811a52.

Fonseca, R. J. (2016). *Oral and Maxillofacial Surgery* (2da. ed. Vol. III). SAUNDERSELSVIER. DOI:9780323444422

Giugliano, C. (1999). *Manejo quirúrgico de la fisura labiopalatina*. http://www.carlosgiugliano.cl/wpcontent/pdf/cir_pediat_cap_52_manejo_fisura_labio_palatina.pdf

Guillén J., Gutierrez R. (2015). *Asociación de factores individuales y sistémicos con fisuras labio-palatinas en pacientes atendidos por el programa Operación Sonrisa Nicaragua en los años 2010-2014*. [Tesis para optar a cirujano dentista]. <https://repositorio.unan.edu.ni/2792/1/74349.pdf>

Hoffman W.Y., & B. (2021). *Diagnóstico y tratamiento en otorrinolaringología. Cirugía de cabeza y cuello*. 4e. McGraw Hill. All Rights Reserved. doi:McGraw Hill. <https://accessmedicina.mhmedical.com/content.aspx?bookid=3029§ionid=255986539>.

MINSA. (2023). *Atlas y guía para la detección y descripción de las principales anomalías congénitas*. <https://www.minsa.gob.ni/publicaciones/direccion-general-de-servicios-de-salud/atlas-y-guia-para-la-deteccion-y-descripcion>.

- Monasterio, L., Ford, A., Tastets, M. (2016). Fisuras labio palatinas. Tratamiento multidisciplinario. *Revista Médica de Clínica Las Condes*. doi:10.1016/j.rmclc.2016.01.003. <https://www.sciencedirect.com/science/article/pii/S0716864016000043>
- Noordhoff, M. S. (1997). *The surgical Technique for the unilateral Cleft Lip-nasal deformity*. Taipei, Noordhoff Craneofacial Foundation.
- Pazzetti A., Marie, G., Alas, C., Deras Chacón, G., & Peñalva, D. (2019). Malformaciones congénitas en recién nacidos hospitalizados en sala de neonatología del hospital Nacional Mario Catarino Rivas. San Pedro Sula, Honduras. *Acta pediátrica hondureña*; 12(1): 1231-1236, <https://pesquisa.bvsalud.org/portal/resource/pt/biblio-1378686>
- Kraudy Montenegro N., Peralta Blandon T. (2017). *Caracterización de los hallazgos epidemiológicos de la fisura labiopalatina en recién nacidos vivos en el Hospital Escuela Cesar Amador Molina – Matagalpa. Matagalpa*. [Tesis para optar a médico cirujano]. <https://repositorio.unan.edu.ni/4851/1/5804.pdf>.
- Mantilla D, Herrera M., Flores V., Alvarado M. (2020). *Manejo integral del paciente con secuelas de labio y paladar hendido en el Servicio de Cirugía Plástica y Reconstructiva ingresados al HEODRA, de abril 2010 a febrero 2013, León. León*. [Tesis para optar a cirujano dentista]. <http://riul.unanleon.edu.ni:8080/jspui/handle/123456789/8493>
- Tse R, Lien S. (2015). Unilateral Cleft Lip Repair Using the Anatomical Subunit Approximation: Modifications and Analysis of Early Results in 100 Consecutive Cases. *Plast Reconstr Surg*. 136(1) doi: 10.1097/PRS.0000000000001369. <https://pubmed.ncbi.nlm.nih.gov/25829157/>
- Thongrong C, Sriraj W, Rojanapithayakorn N, Bunsangjaroen P, Kasemsiri P. (2015) Cleft Lip Cleft Palate and Craniofacial Deformities Care: An Anesthesiologist's Perspective at the Tawanchai Center. *J Med Assoc Thai*. 98 Suppl 7:S33-7.
- Mercan E, Oestreich M, Fisher DM, Allori AC, Beals SP, Samson TD, Sitzman TJ, Matic DB, Siebold BS, Tse RW. (2018) Objective Assessment of the Unilateral Cleft Lip Nasal Deformity Using Three-Dimensional Stereophotogrammetry: Severity and Outcome. *Plast Reconstr Surg*. 141(4):547e-558e. doi:10.1097/PRS.0000000000004233. <https://pubmed.ncbi.nlm.nih.gov/29257001/>